

И.В. Литвиненко, А.Г. Труфанов, И.В. Красаков,
М.В. Резванцев, В.А. Фокин, Л.В. Воронков,
А.А. Юрин, А.В. Бобков

Особенности корковой атрофии и маркеры развития дневной сонливости у пациентов, страдающих болезнью Паркинсона

Военно-медицинская академия имени С.М. Кирова, Санкт-Петербург

Резюме. Классическими признаками болезни Паркинсона являются двигательные нарушения, такие как гипокинезия, ригидность, тремор, постуральные нарушения. Однако в последнее время все более отчетливо осознается, что клиническая картина болезни Паркинсона не ограничивается только двигательными расстройствами. Нарушения сна обнаруживаются у 80–90% пациентов, страдающих болезнью Паркинсона. Они затрагивают весь цикл «сон – бодрствование» и могут быть представлены фрагментацией сна, повышенной дневной сонливостью, нарушением поведения в фазу сна с быстрым движением глаз. Обследовано 73 больных с идиопатической болезнью Паркинсона с 3 стадией по Хен – Яру. 32 пациента имели жалобы на дневную сонливость. Для оценки нарушений сна использовалась шкала дневной сонливости Эпворса. Выявлено истончение коры головного мозга преимущественно в фузиформной, оперкулярной, парацентральной и верхнетеменной зонах с обеих сторон. Максимальную предикторную ценность имеет толщина коры левой фузиформной области, при уменьшении которой ниже 2,404 мм риск развития дневной сонливости возрастает в 61,9 раза.

Ключевые слова: магнитно-резонансная томография, болезнь Паркинсона, магнитно-резонансная морфометрия, корковая атрофия, серое вещество головного мозга, дневная сонливость.

Введение. Классическими признаками болезни Паркинсона (БП) являются двигательные нарушения, такие как гипокинезия, ригидность, тремор, постуральные нарушения. Однако в последнее время все более отчетливо осознается, что клиническая картина БП не ограничивается только двигательными расстройствами. Успехи симптоматической противопаркинсонической терапии, увеличение продолжительности жизни пациентов с данным заболеванием делают очевидным для врачей тот факт, что по мере прогрессирования БП все более явственными становятся так называемые немоторные симптомы. К ним относятся когнитивные нарушения, нарушения сна, психические расстройства (галлюцинации, депрессия), утомляемость и целый ряд других.

В патогенез гибели холинергических и других популяций нейронов вовлечены эксайтотоксические механизмы, связанные с хронической тонической стимуляцией NMDA-глутаматных рецепторов и последующим развитием вторичной гипофункции глутаматергической нейромедиаторной системы. Поэтому взаимоотношения глутаматергической и холинергической систем представляют особый интерес для исследователей [1].

Нарушения сна обнаруживаются у 80–90% пациентов, страдающих БП. Они затрагивают весь цикл «сон – бодрствование» [10] и могут быть представлены фрагментацией сна, повышенной дневной сонливостью, нарушением поведения в фазу сна с быстрым

движением глаз (rapid eye moving phase – REM-фаза). Инсомния при БП встречается в 60–98% случаев [6] и представлена нарушениями структуры и фрагментарностью сна (частыми пробуждениями). Фрагментация сна при БП встречается чаще других расстройств и напрямую зависит от стадии заболевания по шкале Хена и Яра [14]. Причинами вторичной инсомнии могут быть ночная скованность, тремор, дискинезия, синдром беспокойных ног. В этих случаях необходима коррекция дофаминергической терапии. Гиперсомния представлена повышенной дневной сонливостью, которая встречается у 15–50% пациентов, страдающих БП [11]. У некоторых больных развиваются приступы внезапных засыпаний, подобных нарколепсии (быстрое засыпание в дневное время и наступление REM-фазы [4]). Существуют единичные данные о связи дневной сонливости с выраженностью когнитивных нарушений и галлюцинаций при БП [7].

Патогенез повышенной дневной сонливости при БП до конца не изучен. Рассматривается вопрос о нарушении цикличности уровня ацетилхолина как одного из возможных механизмов развития данного расстройства. В обеспечении цикличности сон-бодрствование участвуют несколько групп нейронов, расположенных в стволе мозга. Во время бодрствования доминантна аминергическая система (норадреналин и серотонин), однако гистаминергическая и холинергические системы также находятся в активном состоянии. Уровень ацетилхолина в мозге подвержен

циркадианным колебаниям. При максимальных концентрациях в период пробуждения и бодрствования, он существенно снижается в период медленного сна. Эксперименты на животных показали, что пик высвобождения ацетилхолина из первичных соматосенсорных корковых полей коррелирует с максимальными уровнями поведенческой активности [8]. Эксперименты на кошках также продемонстрировали, что в коре и гиппокампе продукция ацетилхолина увеличивается во время бодрствования и быстрого сна, по сравнению с медленным сном. Можно предположить, что у больных БП, осложненной дневной сонливостью, происходит снижение концентрации ацетилхолина. Особый интерес среди всех видов расстройств сна при БП привлекают нарушения, связанные с REM-фазой, в частности парасомния, которая впервые была описана у кошек [13]. Позже, в 1986 г., С. Schenck и соавт. [16] описали данный синдром у человека.

Нейрофармакология нарушений сна в REM-фазе была изучена в основном при исследовании на животных. Обобщив результаты проведенных исследований, В. Voeve и соавт. [5] предположили, что существует 2 группы нейронов, ответственных за контроль REM-фазы у человека: генерирующие эту фазу (REM-on) и блокирующие ее (REM-off). К REM-on нейронам относятся, в том числе холинергические педункулопонтинные и латеродорсальные ядра покрывки, снижение активности которых может приводить к нарушению генерации REM-фазы. Это предположение подтверждается работой R. Albin и соавт. [3], в которой они с помощью позитронной эмиссионной томографии (ПЭТ) обнаружили снижение активности педункулопонтинных ядер у больных с нарушением поведения в этой фазе.

Нарушения сна в REM-фазе чаще встречаются у мужчин в возрасте 50–65 лет и проявляются вокализацией, криками и руганью во сне; двигательная активность при этом варьирует от отдельных толчков до сложных движений; содержание сновидения часто представлено преследованием или нападением животных или людей, чему соответствует и поведение больного [9]. Такие нарушения имеют тенденцию к проявлению в последнюю половину периода быстрого сна.

Принято подразделять нарушения сна в REM-фазе по происхождению на идиопатические и вторичные, однако до конца неизвестно, существует ли на самом деле идиопатическая форма нарушения поведения или это криптогенный вариант данной патологии. Так, при аутопсии пациентов с предполагаемой идиопатической формой нарушения поведения в указанной фазе были обнаружены тельца Леви [3, 19]. Против идиопатической формы данного нарушения свидетельствует еще и тот факт, что у 38–65% обследованных с предположительным нарушением поведения в REM-фазе в течение 10–29 лет после манифестации развивается синуклеинопатия. Это чаще всего БП, деменция с тельцами Леви и мультисистемная атрофия [12, 15, 17, 18].

Однако, несмотря на значительное количество работ по морфометрическому исследованию головного мозга при различных неврологических заболеваниях, в настоящее время публикации, посвященные морфометрическому исследованию коры головного мозга при дневной сонливости у больных БП, отсутствуют как в отечественной, так и в зарубежной литературе.

Цель исследования. Оценить толщину коры головного мозга у пациентов, страдающих БП, осложненной дневной сонливостью, и выявить маркеры прогнозирования данного осложнения.

Материалы и методы. Обследовано 73 больных с идиопатической БП, выставленной согласно критериям Британского банка мозга. В исследование вошли пациенты с 3 стадией по Хен – Яру, из них 39 пациентов имели акинетико-ригидную форму заболевания (53,42%), остальные – смешанную форму БП (46,58%). Для оценки нарушений сна использовалась шкала дневной сонливости Эпворса (Epworth sleepiness scale — ESS). Общая характеристика пациентов представлена в таблице 1.

Таблица 1

Общая характеристика обследованных больных

Больные	Количество больных	Средний возраст, лет	Длительность заболевания, лет	Оценка по шкале ESS, баллы
С дневной сонливостью	32	65,7±5,8	6,3±2,8	12,1±1,9
Без дневной сонливости	41	63,2±5,1	5,8±3,0	6,0±3,2

Протокол обследования состоял из клинической оценки состояния больных с определением стадии болезни, выполнения магнитно-резонансной томографии (МРТ) на магнитно-резонансном томографе фирмы «Siemens» с индукцией магнитного поля 1,5 Тл, с получением стандартных T1- и T2-взвешенных изображений (ВИ) в коронарной, аксиальной и сагиттальной плоскостях. Кроме того, всем пациентам проводился протокол T1-градиентного эхо с последующим обсчетом на персональном компьютере с помощью программного обеспечения FreeSurfer. Статистическому анализу подвергалась толщина коры 243 структур из правого и левого полушария головного мозга. Корреляционные связи рассчитывались с использованием коэффициента Спирмена. Обработка полученных данных проводилась с использованием пакета программ Statistica 8.0 и теста Манна – Уитни.

Результаты и их обсуждение. Выявлены достоверные различия в толщине коры как в левом, так и в правом полушариях головного мозга (табл. 2, 3).

Корковая толщина в левом полушарии пациентов с дневной сонливостью и без нее, мм

Локализация	Пациенты		
	с дневной сонливостью M [LQ; UQ]	без дневной сонливости [LQ; UQ]	p =
Fusiform area	2,404 [2,370; 2,628]	2,654 [2,515; 2,731]	0,028
Isthmuscingulate area	2,130 [1,957; 2,318]	2,361 [2,168; 2,459]	0,041
Paracentral area	1,814 [1,753; 2,185]	2,237 [2,108; 2,349]	0,012
Pars opercularis	2,320 [2,263; 2,392]	2,508 [2,405; 2,581]	0,007
Pars triangularis	2,259 [2,232; 2,361]	2,397 [2,306; 2,499]	0,037
Postcentral area	1,829 [1,667; 2,014]	2,009 [1,963; 2,104]	0,028
Posteriorcingulate area	2,264 [2,193; 2,412]	2,504 [2,421; 2,529]	0,023
Superiorparietal area	2,043 [1,912; 2,177]	2,194 [2,132; 2,325]	0,028
Temporal pole	3,495 [3,292; 3,779]	3,819 [3,691; 4,055]	0,028
G. and S. paracentral	1,906 [1,662; 2,039]	2,164 [2,072; 2,348]	0,019
G. and S. cingulum middle anterior	2,468 [2,438; 2,586]	2,629 [2,555; 2,655]	0,037
G. frontalis inferior opercularis	2,539 [2,404; 2,581]	2,720 [2,617; 2,759]	0,005
G. insularis	3,286 [3,094; 3,405]	3,592 [3,448; 3,670]	0,019
G. occipital temporal lateralis-part Fusiformis	2,385 [2,222; 2,626]	2,666 [2,542; 2,765]	0,017
G. parietalis superior	2,239 [2,105; 2,453]	2,371 [2,328; 2,586]	0,028
G. precentralis	2,194 [2,032; 2,526]	2,547 [2,470; 2,706]	0,034
G. temporalis inferior	2,831 [2,797; 2,900]	3,037 [2,921; 3,059]	0,008
S. circularis insula anterior	2,663 [2,480; 2,989]	2,899 [2,834; 3,082]	0,028
S. intraparietalis	1,872 [1,826; 2,031]	2,135 [1,974; 2,185]	0,012
BA1	1,889 [1,722; 2,137]	2,169 [2,103; 2,372]	0,034
BA3a	1,465 [1,305; 1,530]	1,596 [1,560; 1,607]	0,0006
BA4a	1,721 [1,549; 2,123]	2,260 [2,116; 2,481]	0,034
BA4p	1,483 [1,354; 2,047]	1,951 [1,917; 2,163]	0,041
BA6	2,566 [2,278; 2,673]	2,675 [2,632; 2,728]	0,028
BA44	2,355 [2,281; 2,471]	2,487 [2,429; 2,594]	0,010
BA45	2,235 [2,196; 2,257]	2,379 [2,271; 2,449]	0,049

Примечание: BA – Broadmann area – поле Бродманна.

В левом полушарии обращает на себя внимание то, что патологическим процессом затронуты преимущественно корковые поля значительных размеров. При этом все выявленные зоны, за исключением верхней теменной области, принимают непосредственное участие в обеспечении REM-фазы. Верхняя теменная область подчеркивает связь дневной сонливости с высоким риском последующего развития деменции. Остальные структуры левого полушария в основном представлены бороздами и извилинами вышеперечисленных зон. Однако выделяется корковая атрофия перешейка поясной извилины и треугольной области, которые поражаются при развитии деменции.

В правом полушарии вовлечению в патологический процесс подвергаются абсолютно те же области, что и в левом полушарии. Это свидетельствует о двусто-

ронном характере поражения коры головного мозга при наличии у пациентов, страдающих БП, дневной сонливости. Также в правом полушарии выявлено достаточно обширное нарушение височной области и каудальной средней лобной зоны, патология которой также была обнаружена при развитии деменции у пациентов при БП.

Для визуального подтверждения полученных результатов проводилась их графическая обработка (рис. 1).

Корреляционный анализ с использованием коэффициента Спирмена позволил определить маркеры прогнозирования развития нарушений сна при БП (табл. 4). Было выявлено всего лишь две корковые структуры: средняя височная область и входящая в ее состав средняя височная извилина, показавшая

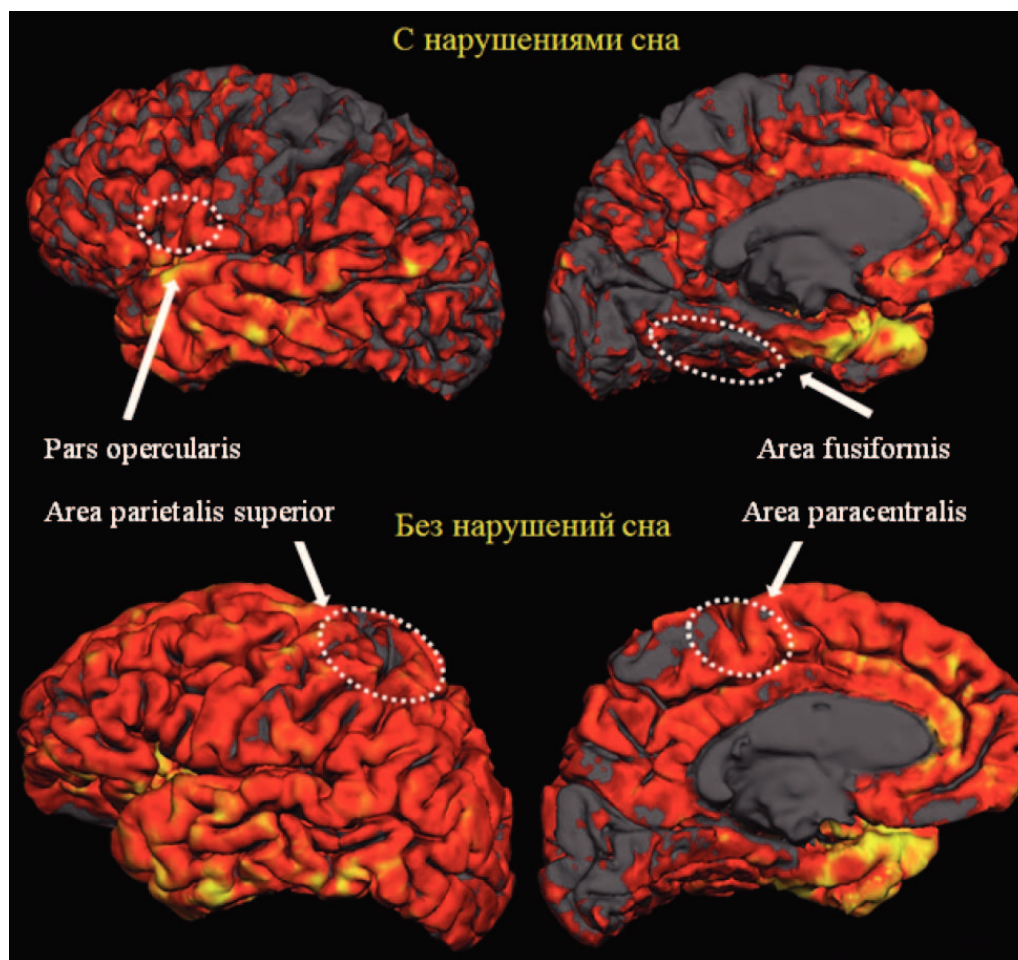


Рис. 1. Медиальная и латеральная поверхность левого полушария у больных БП с нарушениями и без нарушений сна с отображением основных зон достоверных различий

достаточную силу корреляции, по сравнению с более обширным образованием. Достоверных связей с выявленными ранее зонами лобной и теменной локализаций выявлено не было.

В правом полушарии была выявлена лишь одна достоверная связь, но именно она представляет особый интерес. Сильную отрицательную корреляцию продемонстрировала правая энторинальная область. Эта часть архикортекса является непосредственным звеном на пути кратковременной памяти в гиппокампальные структуры и ее поражение может приводить к нарушению когнитивных функций. Кроме этого, вовлечение правой энторинальной коры в патологический процесс было отмечено у пациентов, страдающих деменцией. Это в очередной раз, подчеркивает важную связь дневной сонливости и повышенного риска возникновения когнитивной дисфункции у больных БП.

С использованием коэффициента регрессии было сформировано графическое представление зависимости толщины коры головного мозга от степени выраженности дневной сонливости при БП (рис. 2, 3).

По данным, представленным на рисунках 2 и 3, было рассчитано отношение шансов определения

риска возникновения дневной сонливости в зависимости от толщины коры в наиболее важных зонах, выделенных серым цветом (фузиформная, оперкулярная, парацентральная и верхнетеменная области с обеих сторон) (табл. 5). В качестве критического значения использовалась медиана.

При расчете отношения шансов получено значительное количество прогностически ценных результатов. Наиболее информативные результаты были выявлены при анализе толщины коры оперкулярных, парацентральных зон с обеих сторон и левой фузиформной области. Верхние теменные зоны, несмотря на достоверность полученных результатов, продемонстрировали значительно меньшую предикторную эффективность.

Выявлено значительное вовлечение коры головного мозга у пациентов, страдающих БП, осложненной дневной сонливостью. Из всего многообразия полученных результатов особое внимание необходимо уделить следующим зонам: фузиформная, оперкулярная, парацентральная и верхнетеменная области с обеих сторон. Так, фузиформная область обладает большим влиянием на REM-фазу сна. Во время пере-

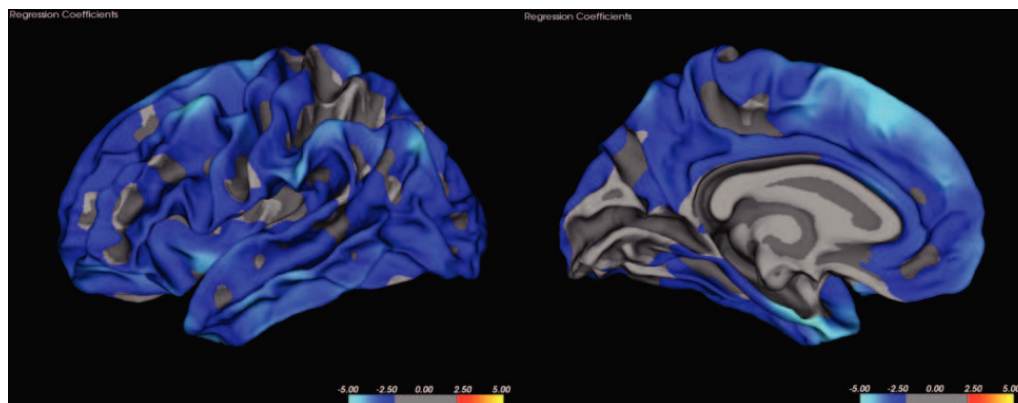


Рис. 2. Регрессионная зависимость толщины коры от выраженности нарушений сна в левом полушарии головного мозга

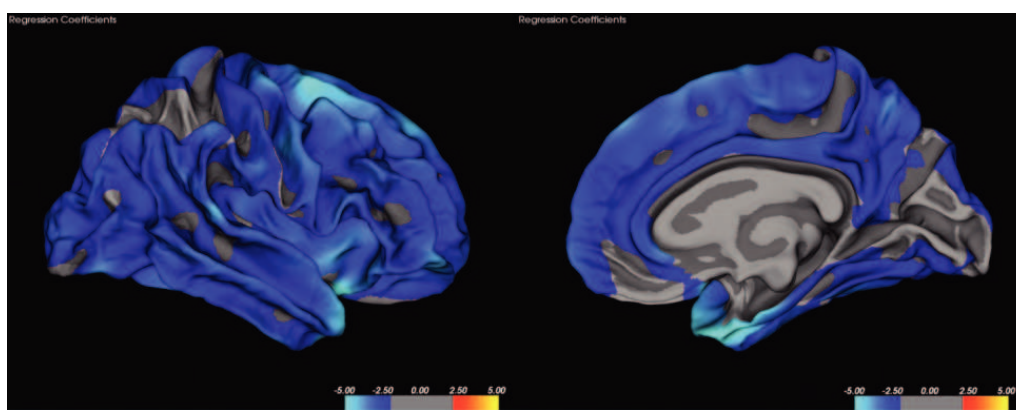


Рис. 3. Регрессионная зависимость толщины коры от выраженности нарушений сна в правом полушарии головного мозга

хода в эту фазу наблюдается значительное возрастание функциональной активности в области фузиформной извилины. Истончение коры в этой области приводит к снижению способности этой структуры обеспечивать соответствующую фазу сна и приводит к ее нарушению. При значительном повреждении коры в области левой фузиформной зоны риск развития нарушения сна возрастает практически в 62 раза.

Оперкулярная область участвует в формировании зрительных образов. Например, ее дисфункция может приводить к возникновению галлюцинации. Кроме этого, она принимает участие в возникновении снов, следовательно, также обеспечивает фазу быстрого сна. Истончение коры в правой оперкулярной области по проведенным расчётам повышает риск развития дневной сонливости в 30 раз.

Верхнетеменная область получает максимальную активацию при депривации сна. Чем дольше человек находится без сна, тем сильнее активируется эта область. Вполне вероятно, что дисфункция верхнетеменной области может приводить к возникновению дневной сонливости и являться одним из звеньев инсомнии.

Парацентральная область содержит в своем составе участки как лобных, так и теменных долей,

входящих в комплексы обеспечения сна, тем самым усугубляя данное осложнение БП. Кроме этого, большинство из выявленных структур, повреждающихся при нарушениях сна, являются участками, ответственными за функцию памяти. Этот факт позволяет объяснить возрастание риска возникновения деменции у пациентов, страдающих БП при наличии дневной сонливости [2].

Заключение. Морфометрическое исследование коры головного мозга больных БП является высокоинформативной и точной методикой, позволяющей выделить группы риска больных по развитию дневной сонливости. Максимальную предикторную ценность имеет толщина коры левой фузиформной области. Продолжение исследований в данной области позволит более точно изучить звенья патогенеза и других осложнений при БП.

Литература

1. Литвиненко, И.В. Эффективность и безопасность применения галантамина (реминила) в случаях деменции при болезни Паркинсона / И.В. Литвиненко [и др.] // Журн. неврол. и психиат. – 2007. – № 12. – С. 21–29.
2. Литвиненко, И.В. Нарушения сна у больных с деменцией при болезни Паркинсона / И.В. Литвиненко, И.В. Красаков,

Корковая толщина в правом полушарии пациентов с и без нарушений сна, мм

Локализация	Пациенты		
	с дневной сонливостью M [LQ; UQ]	без дневной сонливости M [LQ; UQ]	p =
Caudalmiddlefrontal area	2,419 [2,233; 2,477]	2,543 [2,502; 2,588]	0,004
Fusiform area	2,414 [2,337; 2,532]	2,613 [2,530; 2,717]	0,019
Inferior temporal area	2,640 [2,544; 2,698]	2,836 [2,722; 2,979]	0,002
Medial temporal area	2,772 [2,644; 2,814]	2,927 [2,810; 3,024]	0,023
Paracentral area	2,036 [1,884; 2,128]	2,290 [2,181; 2,343]	0,002
Pars opercularis	2,334 [2,175; 2,532]	2,559 [2,523; 2,690]	0,023
Postcentral area	1,837 [1,636; 1,896]	2,045 [1,907; 2,104]	0,010
Precuneus area	2,134 [2,036; 2,274]	2,288 [2,203; 2,376]	0,049
Superiorparietal area	2,026 [1,921; 2,149]	2,176 [2,107; 2,194]	0,041
Superiortemporal area	2,554 [2,498; 2,655]	2,695 [2,552; 2,788]	0,028
Supramarginal area	2,313 [2,191; 2,422]	2,464 [2,381; 2,518]	0,049
G. and S. paracentralis	1,837 [1,666; 2,111]	2,189 [2,063; 2,238]	0,009
G. frontalis inferior opercularis	2,482 [2,255; 2,651]	2,789 [2,735; 2,853]	0,002
G. parietalis inferior supramarginalis	2,534 [2,396; 2,678]	2,654 [2,601; 2,754]	0,034
G. parietalis superior	2,239 [2,153; 2,314]	2,391 [2,333; 2,441]	0,041
G. postcentralis	1,890 [1,694; 2,013]	2,113 [1,973; 2,226]	0,007
G. precentralis	2,272 [2,171; 2,469]	2,560 [2,539; 2,708]	0,007
G. temporalis superior lateralis	2,842 [2,742; 2,922]	3,090 [2,913; 3,179]	0,014
G. temporalis inferior	2,756 [2,642; 2,790]	3,015 [2,859; 3,224]	0,004
G. temporalis middle	2,925 [2,777; 2,993]	3,151 [2,995; 3,294]	0,013
Pole temporal	3,295 [3,176; 3,428]	3,551 [3,333; 3,640]	0,041
S. cingulum, part marginalis	2,038 [1,988; 2,153]	2,224 [2,076; 2,293]	0,041
S. intraparietalis	1,939 [1,785; 2,089]	2,071 [2,041; 2,106]	0,045
S. occipital temporal lateralis	2,307 [2,206; 2,427]	2,463 [2,392; 2,589]	0,028
S. parieto-occipitalis	1,852 [1,747; 1,996]	1,978 [1,912; 2,094]	0,034
S. postcentralis	1,823 [1,711; 1,897]	1,963 [1,877; 2,029]	0,031
BA1	2,041 [1,887; 2,291]	2,339 [2,248; 2,611]	0,034
BA2	1,891 [1,726; 1,913]	2,013 [1,932; 2,093]	0,023
BA3a	1,456 [1,346; 1,567]	1,599 [1,531; 1,614]	0,016
BA4a	1,792 [1,651; 2,109]	2,320 [2,106; 2,357]	0,034
BA4p	1,704 [1,373; 1,939]	2,054 [1,985; 2,241]	0,007
BA6	2,495 [2,345; 2,573]	2,682 [2,574; 2,755]	0,008
BA44	2,307 [2,200; 2,510]	2,500 [2,423; 2,603]	0,034
MT	2,180 [2,119; 2,258]	2,294 [2,206; 2,382]	0,049

Примечание: MT – зрительное поле.

- О.В. Тихомирова // Журн. неврол. и психиат. – 2011. – № 9. – С. 37–42.
3. Albin, R.L. Decreased striatal dopaminergic innervation in REM sleep behavior disorder / R.L. Albin [et al.] // *Neurology*. – 2000. – Vol. 55. – P. 1410–1412.
4. Baumann, C. Parkinsonism with excessive daytime sleepiness – a narcolepsylike disorder? / C. Baumann // *J. neurol.* – 2005. – Vol. 252, № 2. – P. 139–145.
5. Boeve, B.F. Pathophysiology of REM sleep behaviour disorder and relevance to neurodegenerative disease / B.F. Boeve [et al.] // *Brain*. – 2007. – Vol. 130. – P. 2770–2788.
6. Comella, C. Sleep disorders in Parkinson's disease: an overview / C. Comella // *Mov disord.* – 2007. – Vol. 22, Suppl 17. – P. 367–373.
7. Compta, Y. Cerebrospinal hypocretin, daytime sleepiness and sleep architecture in Parkinson's disease dementia / Y. Compta,

Таблица 4
Корреляционные связи толщины коры с баллами по шкале ESS в левом и правом полушариях у пациентов с нарушениями сна ($p < 0,05$)

Полушарие	Локализация	r
Левое	Medial temporal area	-0,67
	G. temporalis medius	-0,78
Правое	Entorhinal area	-0,71

Таблица 5
Отношение шансов развития дневной сонливости у больных БП в зависимости от толщины коры больших полушарий ($p < 0,0001$)

Структура	Критическое значение (медиана, мм)	Отношение шансов (OR)	95% доверительный интервал
Area fusiformis sinistra	2,404	61,9	5,25-34,7
Pars opercularis sinistra	2,320	22,1	4,55-107,5
Area paracentral sinistra	1,814	27,4	4,72-104,8
Area parietalis superior sinistra	2,043	6,61	2,17-20,06
Area fusiformis dextra	2,414	10,7	3,11-37,29
Pars opercularis dextra	2,334	30,6	5,14-89,7
Area paracentral dextra	2,036	25,8	5,14-110,6
Area parietalis superior dextra	2,026	5,5	1,89-16,04

- J. Santamaria, L. Ratti // Brain. – 2009. – Vol. 132, Pt 12. – P. 3308–3317.
- Day, J. Cholinergic activity in the rat hippocampus, cortex and striatum correlates with locomotor activity: an in vivo microdialysis study / J. Day, G. Damsma, H.C. Fibiger // Pharmacol. biochem. behave. – 1991. – Vol. 38. – P. 723–729.
 - Eisensehr, I. Reduced striatal dopamine transporters in idiopathic rapid eye movement sleep behavior disorder: comparison with Parkinson's disease and controls / I. Eisensehr [et al.] // Brain. – 2000. – Vol. 123. – P. 1155–1160.
 - Friedman, J.H. Sleep disturbances and Parkinson's disease / J.H. Friedman, R.P. Millman // CNS Spectr. – 2008. – Vol. 13, № 3, suppl. 4. – P. 12–17.
 - Hobson, D. Excessive daytime sleepiness and sudden-onset sleep in Parkinson disease: a survey by the Canadian movement disorders group / D. Hobson // JAMA. – 2002. – Vol. 287, № 4. – P. 455–463.
 - Iranzo, A. Rapid-eye movement sleep behaviour disorder as an early marker for a neurodegenerative disorder: a descriptive study / A. Iranzo [et al.] // Lancet neurol. – 2006. – Vol. 5. – P. 572–577.
 - Morrison, A.R. The relationship of excessive exploratory behavior in wakefulness to paradoxical sleep without atonia / A.R. Morrison, G.L. Mann, J.C. Hendricks // Sleep. – 1981. – Vol. 4. – P. 247–257.
 - Parish, J.M. Violent dreaming and antidepressant drugs: or how paroxetine made me dream that I was fighting Saddam Hussein / J.M. Parish // J. clin. sleep. med. – 2007. – Vol. 3. – P. 529–531.
 - Postuma, R.B. Quantifying the risk of neurodegenerative disease in idiopathic REM sleep behavior disorder / R.B. Postuma [et al.] // Neurology. – 2009. – Vol. 72, № 15. – P. 1296–1300.
 - Schenck, C.H. Chronic behavioral disorders of human REM sleep: a new category of parasomnia / C.H. Schenck [et al.] // Sleep. – 1986. – Vol. 9. – P. 293–308.
 - Schenck, C.H. Delayed emergence of a parkinsonian disorder in 38% of 29 older men initially diagnosed with idiopathic rapid eye movement sleep behavior disorder / C.H. Schenck [et al.] // Neurology. – 1996. – Vol. 46. – P. 388–393.
 - Schenck, C.H. REM Behavior Disorder (RBD): Delayed emergence of Parkinsonism and/or dementia in 65% of older men initially diagnosed with idiopathic RBD, and an analysis of the minimum and maximum tonic and/or phasic electromyographic abnormalities found during REM sleep / C.H. Schenck, S.R. Bundlie, M.W. Mahowald // Sleep. – 2003. – Vol. 26. – Abstract supplement. – P. 316.
 - Uchiyama, M. Incidental Lewy body disease in a patient with REM sleep behavior disorder / M. Uchiyama [et al.] // Neurology. – 1995. – Vol. 45. – P. 709–712.

I.V. Litvinenko, A.G. Trufanov, I.V. Krasakov, M.V. Rezvantsev, V.A. Fokin, L.V. Voronkov, A.A. Yurin, A.V. Bobkov

Features of cortical brain atrophy and markers of daytime sleepiness in patients with Parkinson's disease

Abstract. The main characteristics of Parkinson's disease are motor disorders, such as hypokinesia, rigidity, tremor, postural disorders. Nowadays it is realized that the pattern of Parkinson's disease is not restricted only with motor disorders. The sleep disturbances are found in 80–90% of patients with Parkinson's disease, affect all the sleep-vigil cycle and can be presented with sleep fragmentation, increased daytime sleepiness and rapid eye moving phase sleep behavioral disorders. 73 patients with idiopathic Parkinson's disease and 3rd Hoehn – Yahr stage were examined, 32 of them had complaints on daytime sleepiness. For assessment of daytime sleepiness we used the Epworth sleepiness scale. The thinning of brain cortex mostly in fusiform, opercular, paracentral and upper parietal zones in both hemispheres was found. The cortical brain thickness in left fusiform zone has the highest prognostic value and if decreased less than 2,404 mm follows by a factor of 61,9 times increased risk of daytime sleepiness development.

Key words: magnetic resonance tomography, Parkinson disease, magnetic resonance morphometry, cortical atrophy, gray matter of the brain, daytime sleepiness.

Контактный телефон: 8 (911) 244-47-48; e-mail: trufanovart@gmail.com